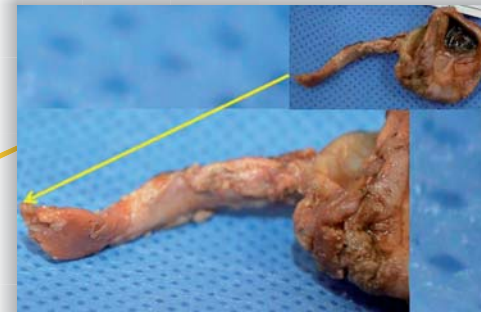
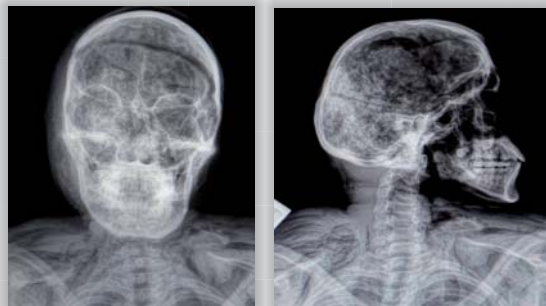

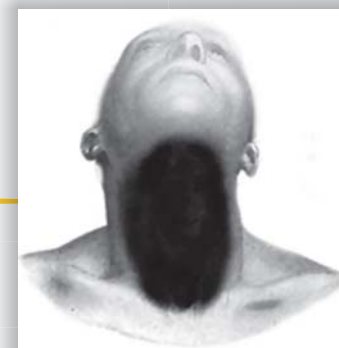
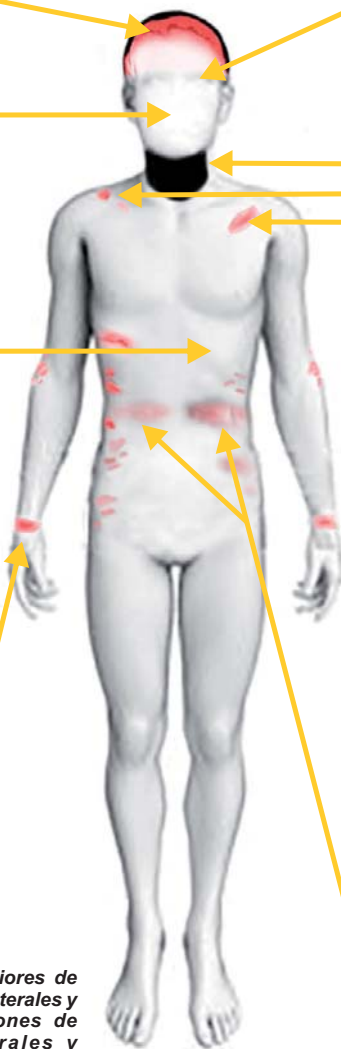
Borde de piel retraído y dentado en la región frontal. Signos característicos de la acción de fauna depredadora.



En el nervio óptico del ojo izquierdo se observa desgarro en su extremo libre; destacan muescas por mordedura. Ambas lesiones por acción de fauna depredadora.



Se descarta trayecto de proyectil disparado por arma de fuego en cara y cráneo.

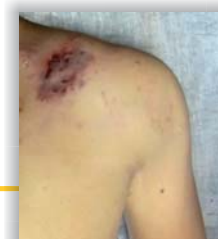
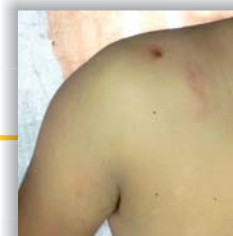
Ausencia de tejidos blandos en cuello y boca hasta bóveda palatina por acción de fauna depredadora.



Las fracturas en costillas del lado izquierdo muestran que la agresión se centró en ese costado del cuerpo.

Equimosis en caras posteriores de ambas muñecas; en caras laterales y posteriores de articulaciones de codos y en caras laterales y posteriores de tercios proximales de los dos antebrazos, resultantes de maniobras de sujeción (señaladas en puntos rojos).



Equimosis en las regiones supraclavicular derecha e izquierda por digitopresión y estigmas ungueales producidas por sujeción.

Equimosis producto de traumatismos directos en regiones ventrales y dorsales en tórax y abdomen.

ESQUEMA DE 64 FRACTURAS EN 40 HUESOS, PROVOCADAS A JULIO CÉSAR MODRAGÓN FONTES.

Causa de la muerte:
Traumatismo craneoencefálico.

Fracturas en los ocho huesos del cráneo.

Fracturas en 13 de los 14 huesos que conforman el esqueleto de la cara. La más severa en macizo facial.

Fracturas en seis vértebras cervicales (2, 3, 4, 5, 6 y 7).

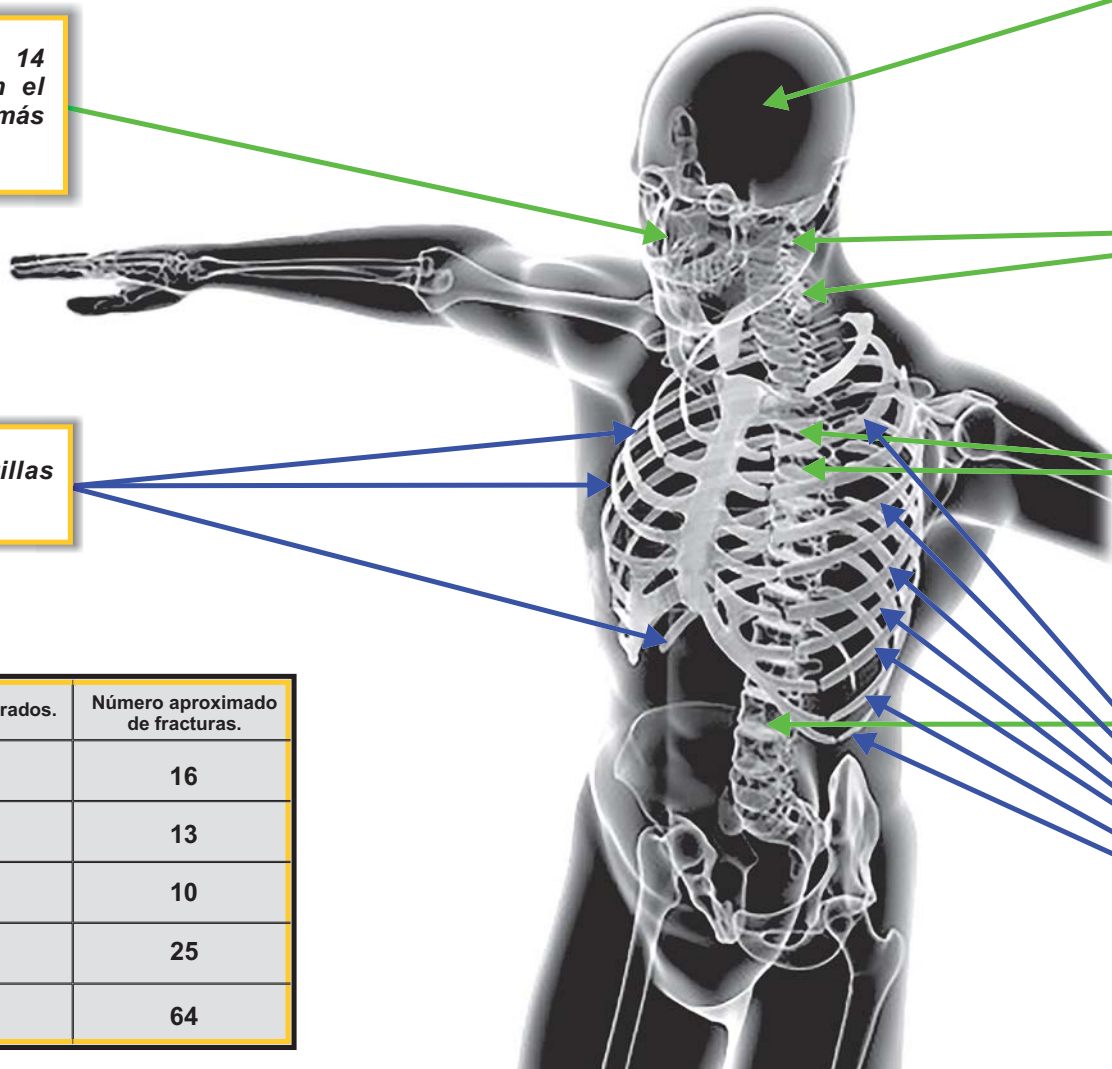
Fracturas en tres costillas derechas (3, 6 y 12).

Fracturas en dos vértebras torácicas (7 y 8).

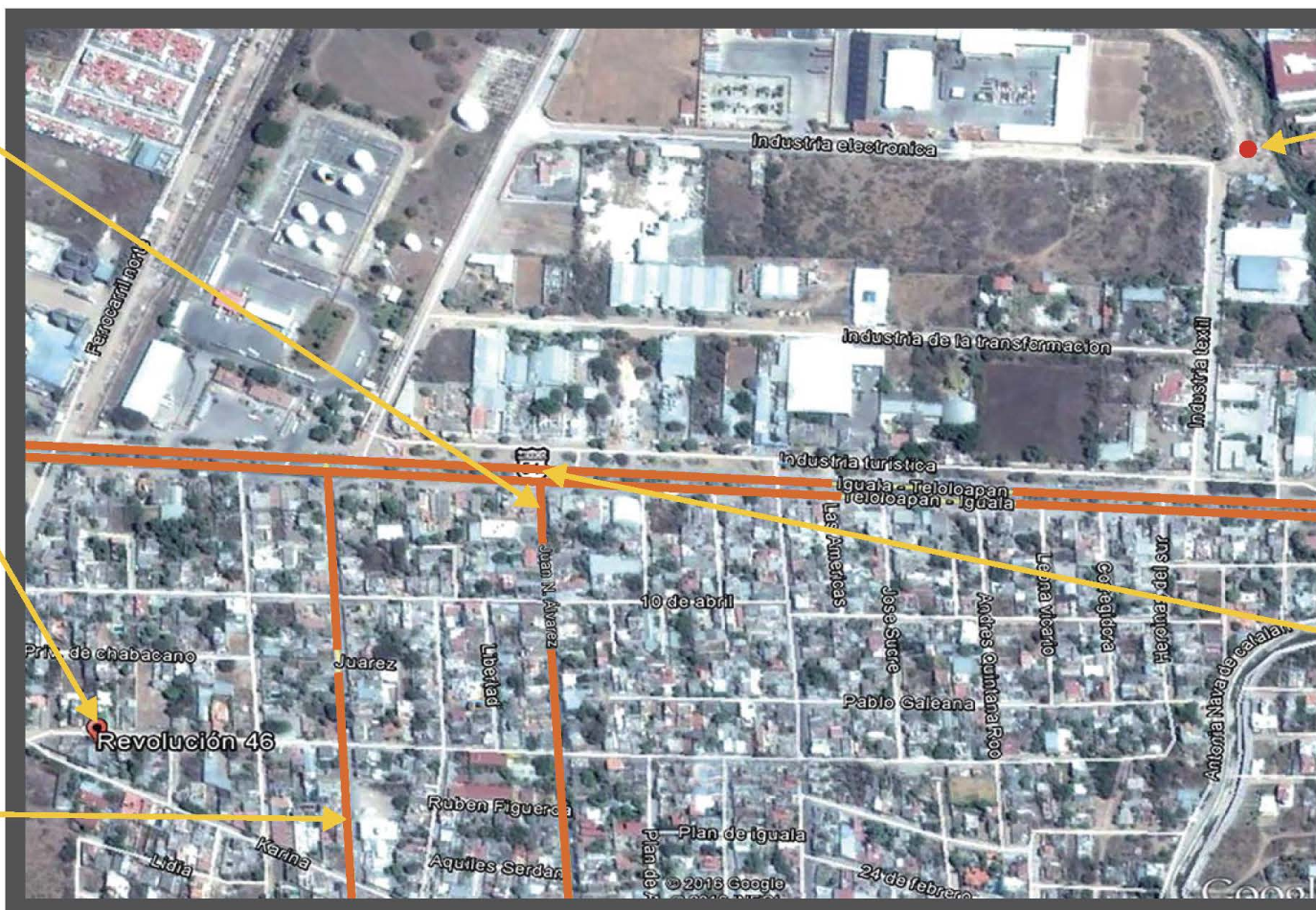Fracturas en vértebra lumbar (L1).

Fracturas en siete costillas izquierdas (2, 4, 6, 7, 8, 9 y 10).

Región Anatómica.	Huesos Fracturados.	Número aproximado de fracturas.
Cráneo	8	16
Cara	13	13
Tórax	10	10
Columna	9	25
Total	40	64



ENTORNO DEL LUGAR EN EL QUE FUE HALLADO EL CADÁVER DE JULIO CÉSAR MONDRAGÓN FONTES.



Calle Juan N. Álvarez.

Ubicación del domicilio de un probable partcipe de los hechos.

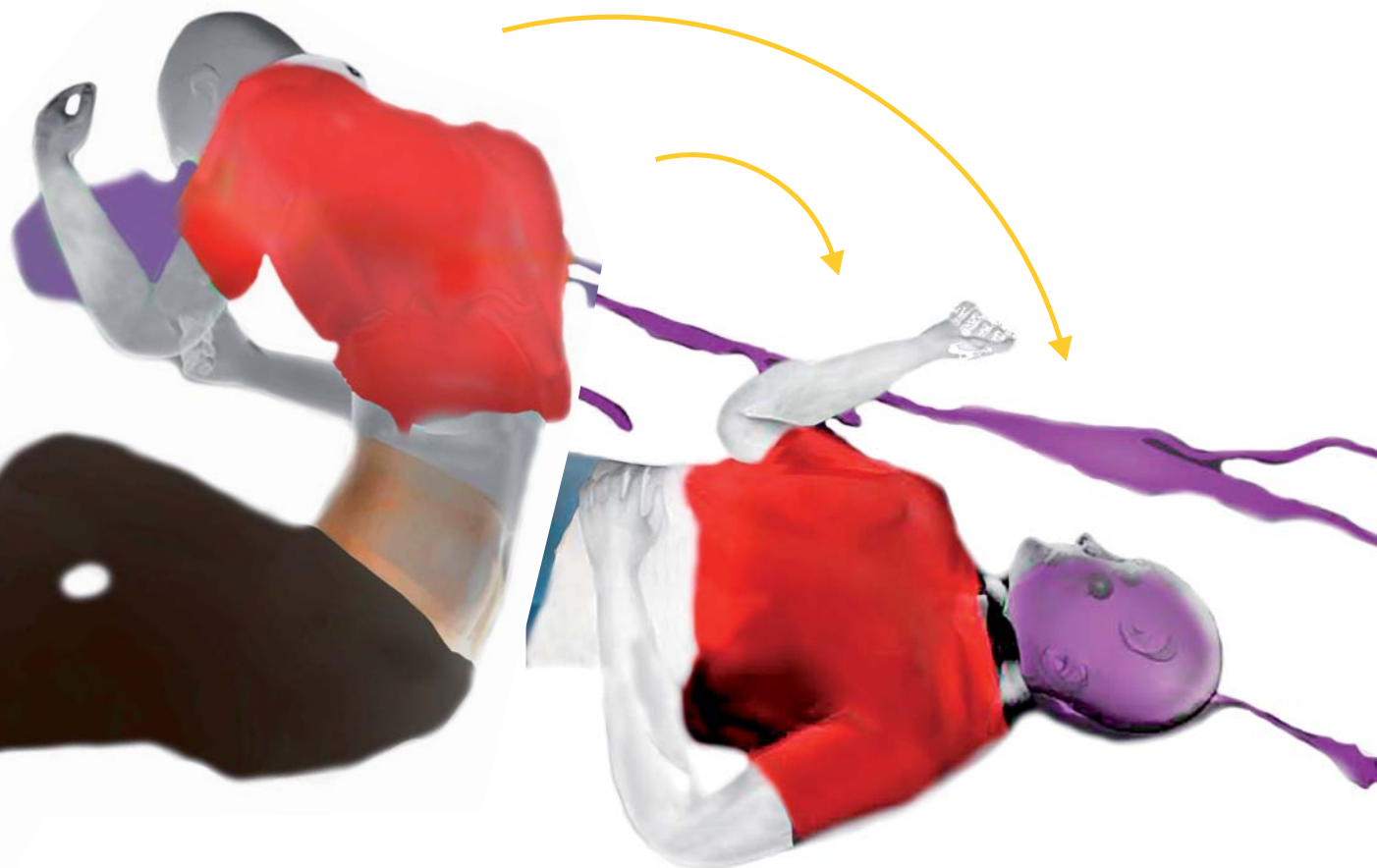
Calle Juárez.

Camino del Andariego. Lugar donde fue localizado el cadáver de Julio César Mondragón Fontes.

Avenida Periférico.

La presencia de un escurrimiento hemático observado a la altura de la cabeza, muestra que, posterior a la muerte, el cadáver fue objeto de cambio de posición de decúbito ventral a decúbito dorsal.

Posición última y final del cuerpo en el momento de la muerte.



Posición en que fue localizado el cadáver de Julio César Mondragón Fuentes.